

SAMER 2012

**3ème Congrès De La Société Algérienne De Médecine
physique et Réadaptation (SAMER) - 22 Et 23 Septembre
2012**

Présentation sur :

**Les bottes d'étirement du triceps Chez
l'enfant marchant paralysé cérébral**

CHADDA Boutheyna

ALBANE.B - LEBLALTA.S

Service MPR CHU Batna

SAMER 2012

Introduction

- La botte de marche occupe une place importante dans le traitement de l'équin avec rétraction chez l'enfant IMC marchant.
- Utilisée seule ou précédée par des injections de toxine botulique.

- **Le but** : Améliorer les longueurs musculaire du triceps et diminuer son hypertonie pour une meilleure stabilité d'appui
- **Objectifs**: Améliorer la marche et préserver l'avenir orthopédique du pied

Bases physiopathologiques

Inspirée des conclusions des travaux de Mr TARDIEU
et Mr LESPAGOT:

Un muscle mis en position d'étirement maximale gagnait
en longueur (augmentation du nombre de sarcomère).

Technique de réalisation

Matériel :

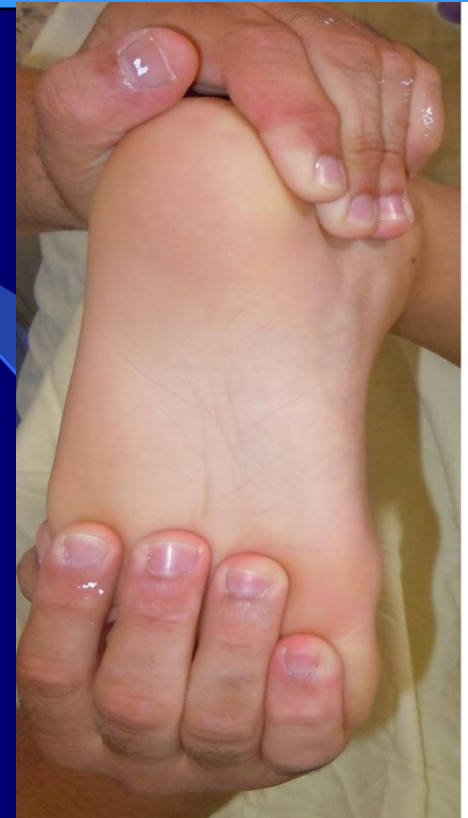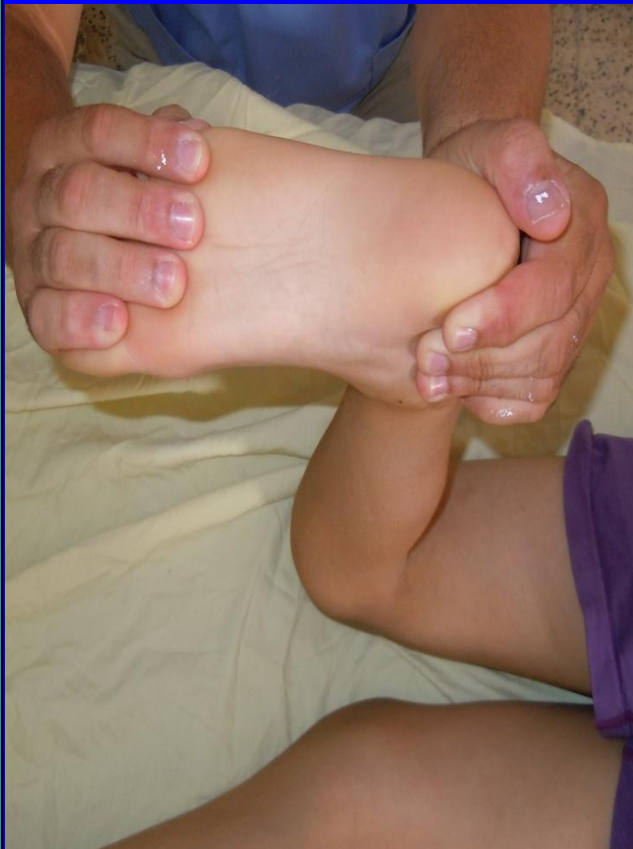- ✓ Bandes de résine (+/- bandes plâtrées).
- ✓ Jersey tubaire.
- ✓ Elastoplast.
- ✓ Gants.
- ✓ En plus du matériel courant.

Installation du malade :

- ✓ Mise en confiance.
- ✓ Enfant en décubitus ventral.
- ✓ Jambe malade pliée à 90°.

Correction et le maintien du pied (Technique)

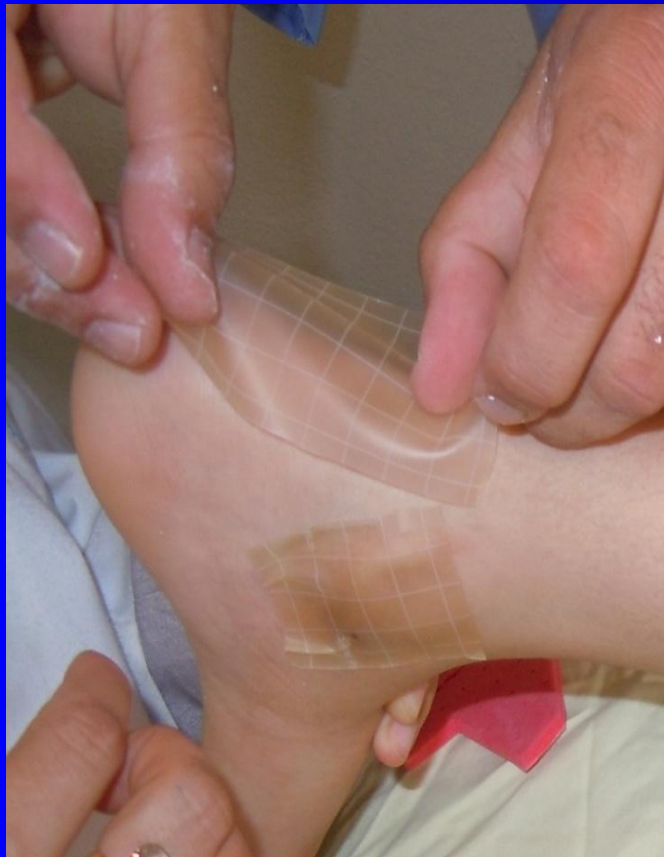✓ Maintenir l'arrière pied en position neutre (sans varus ni valgus).



✓ L'avant pied maintenu en ADD modérée et en pronation nulle.

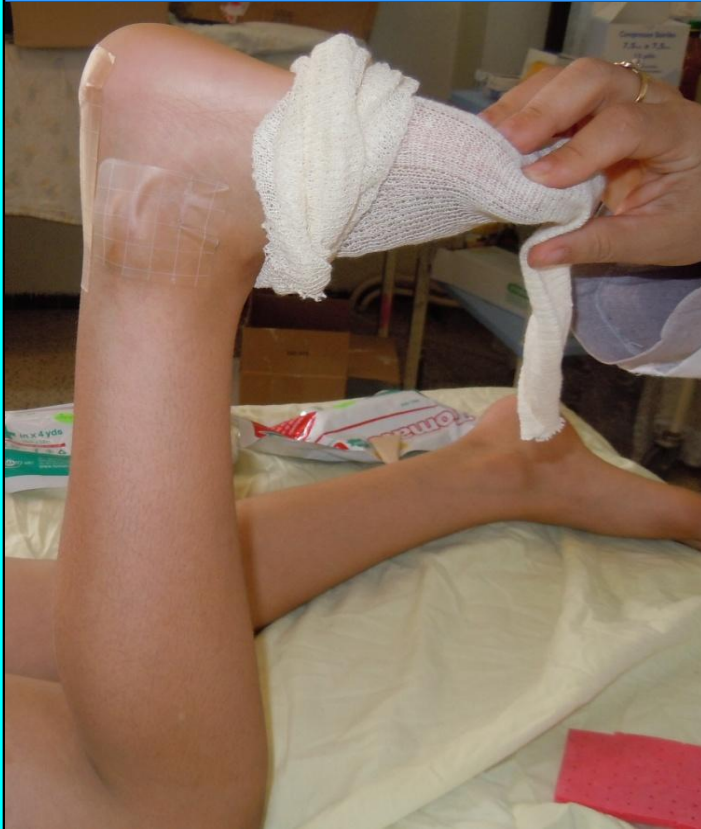✓ pied en dorsiflexion maximale

Correction et le maintien du pied (Technique)

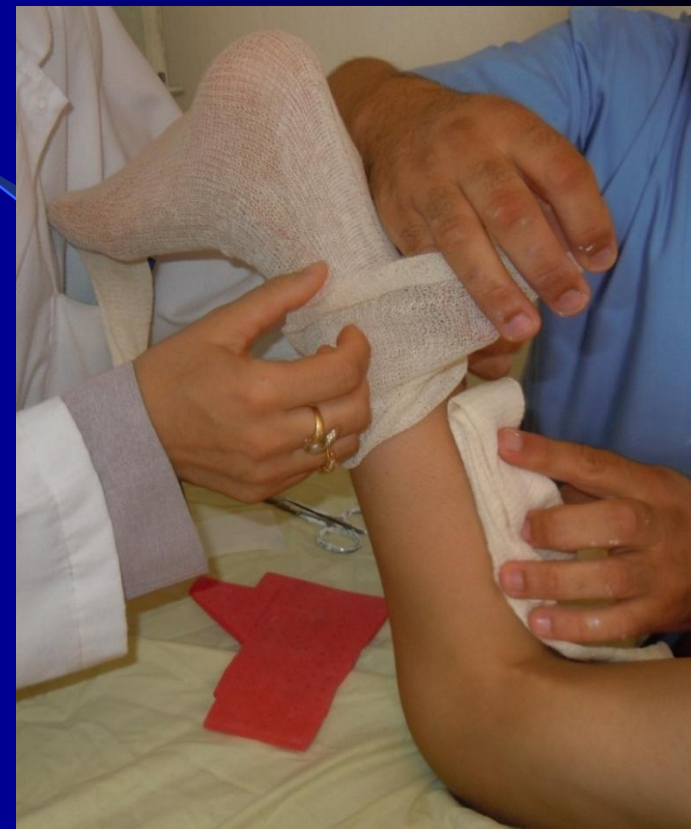

✓ Protection cutanée : plaque hydrocolloïde adhésive (talon, malléoles, cou du pied).

Habillage du pied et jambe (Technique)

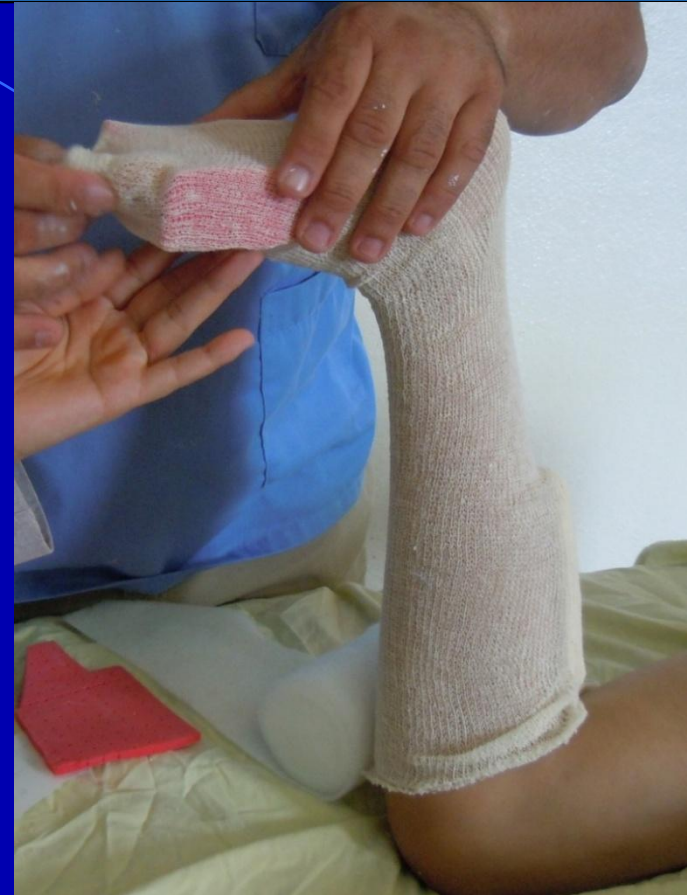
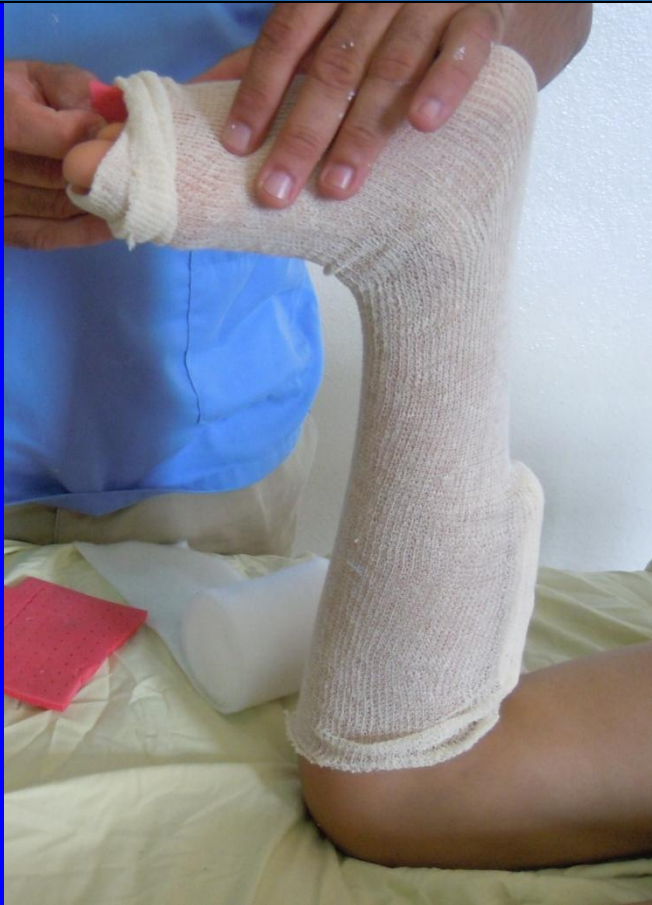
✓ Enfiler le 1^{er} tube de jersey à partir du pied jusqu'au creux poplité.



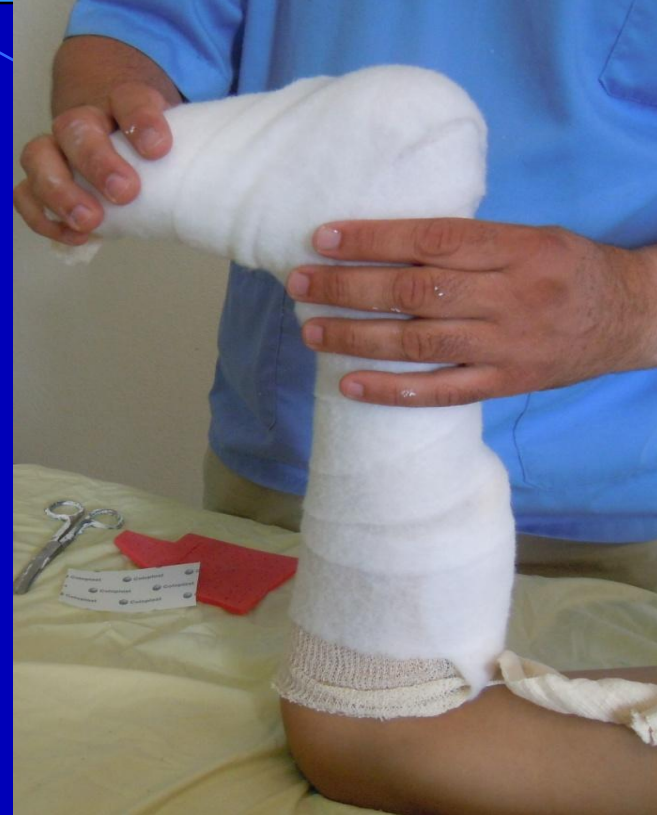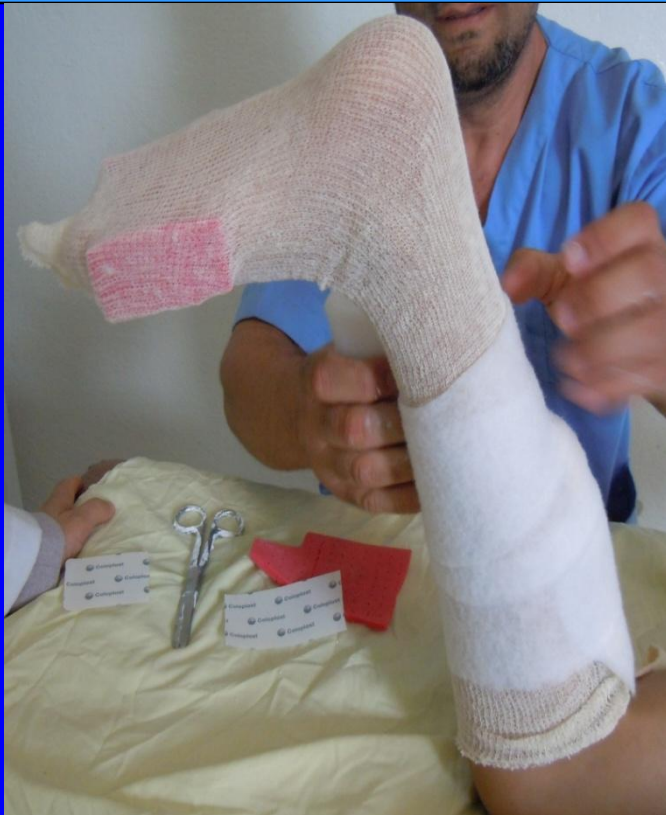✓ Un morceau de jersey replié (éviter les contraintes sur le mollet).

Habillage du pied et jambe (Technique)



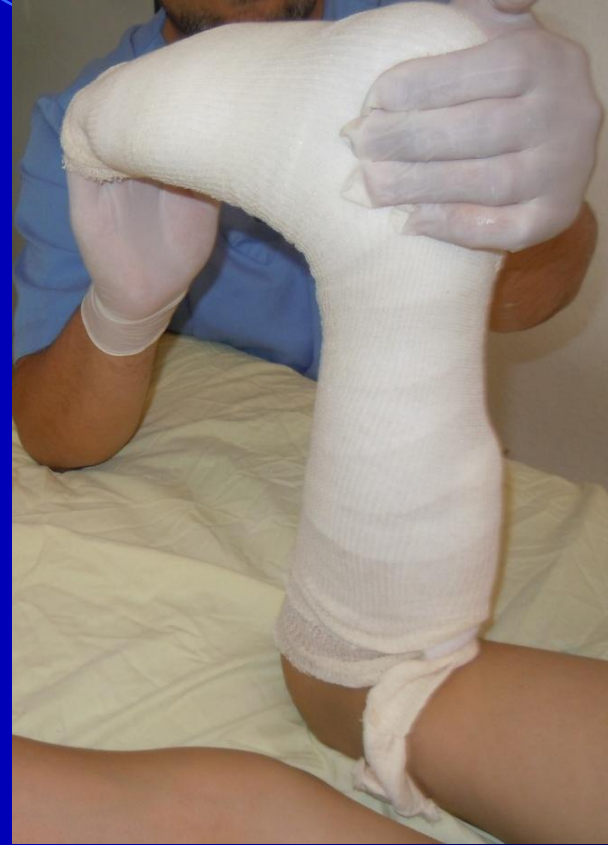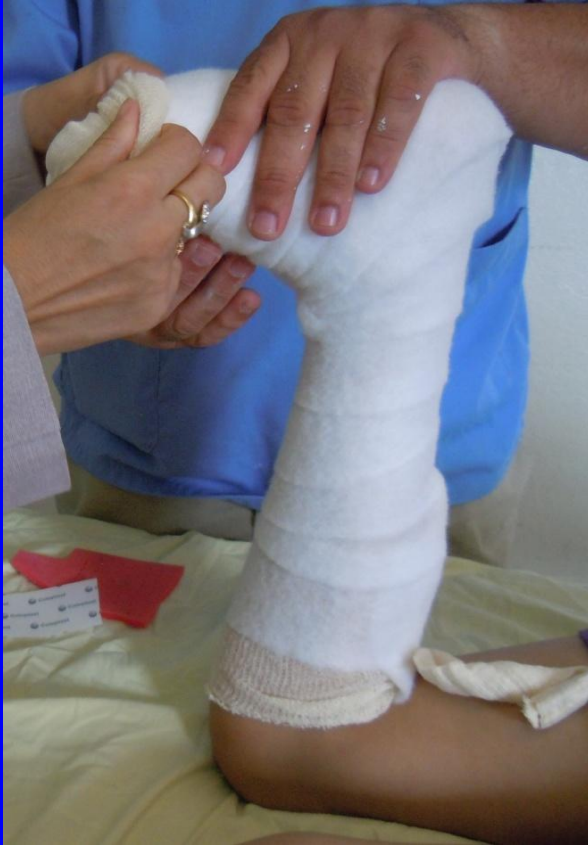✓ Confectionner un 6^{ème} orteil : placé sur le bord ext du pied.

Habillage du pied et jambe (Technique)



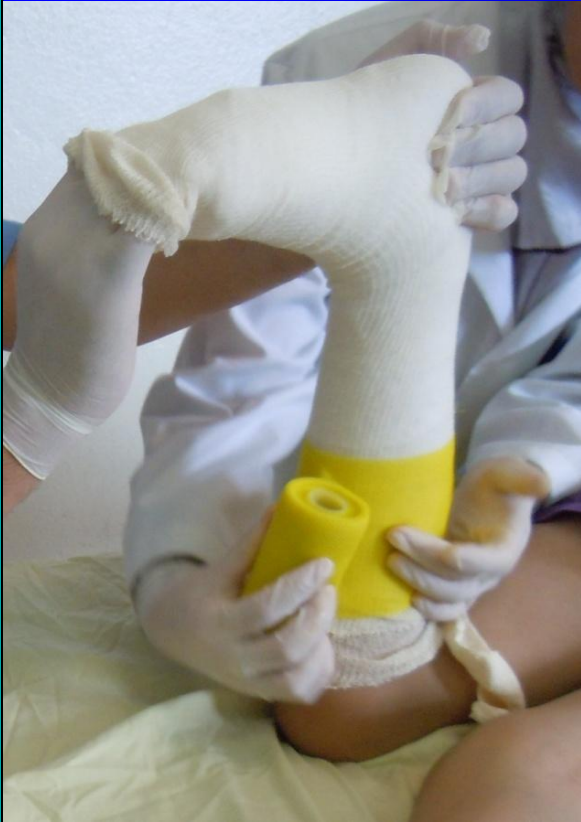✓ Mettre la toile de coton (soft band) en partant du creux poplité vers les orteils.

Habillage du pied et jambe (Technique)



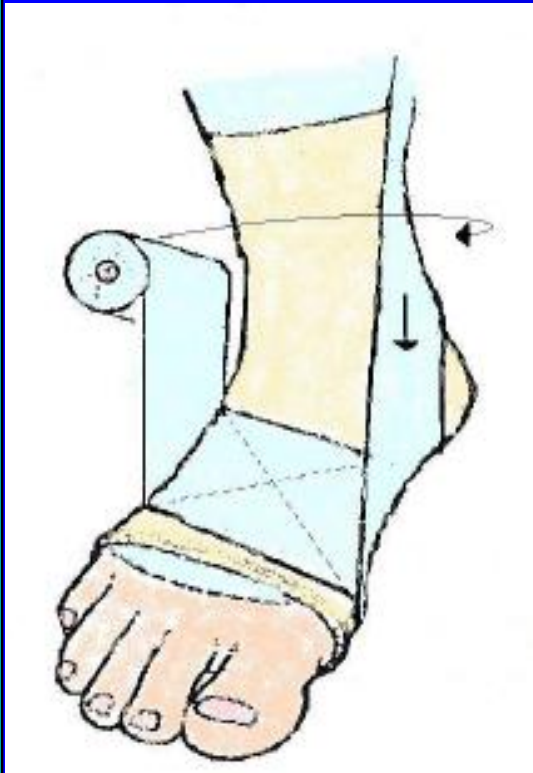
✓ Enfiler le 2^{ème} tube de jersey (pied en correction).

Confection de la botte (Technique)



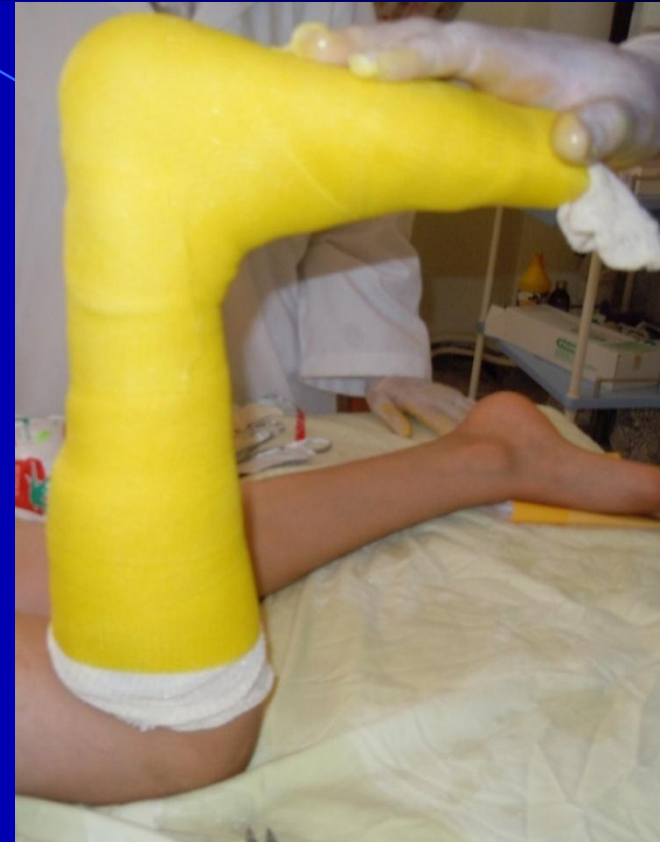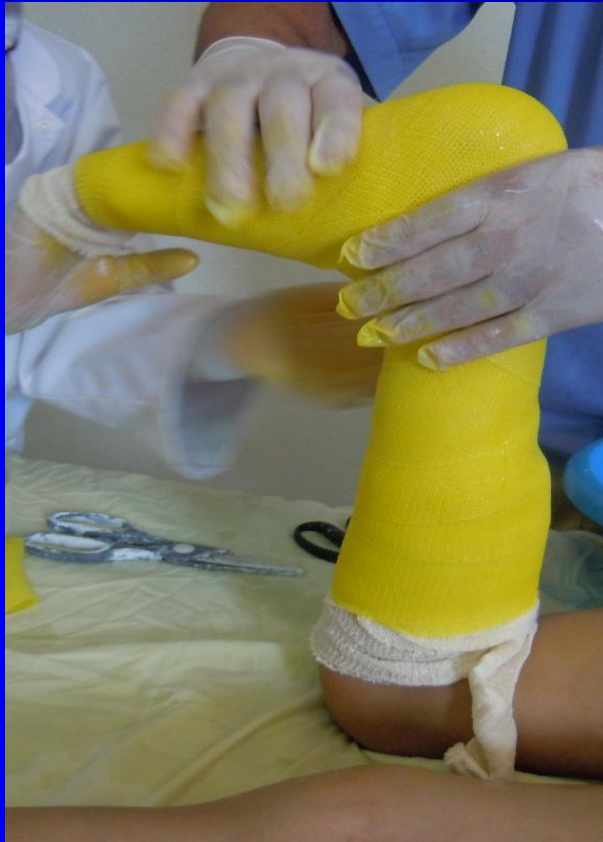Appliquer la bande de résine (sans la tremper) à partir du genou pour remonter jusqu'aux orteils (ne pas serrer la bande).

Confection de la botte (Technique)



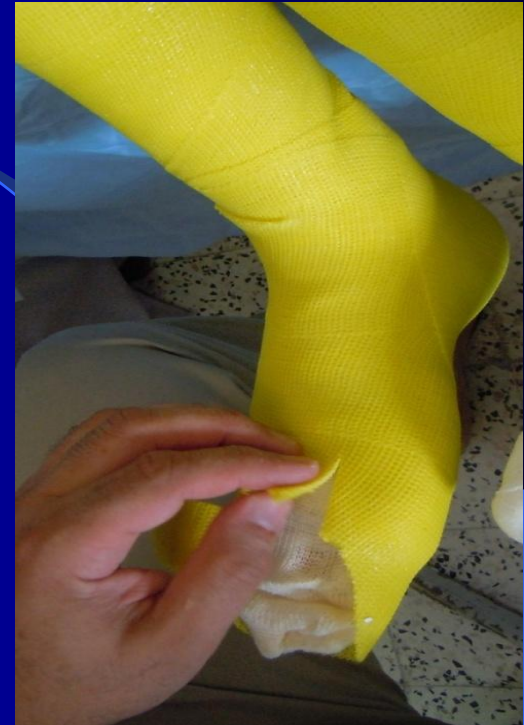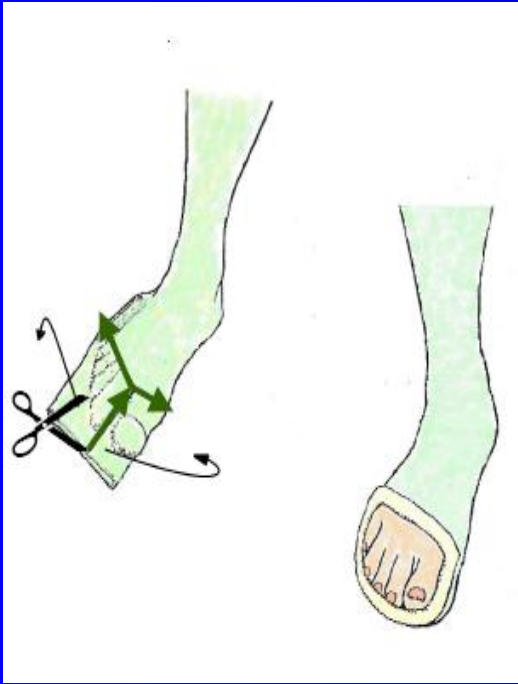
- ✓ Au passage de la cheville faire le tour de celle-ci en passant latéralement et en arrière, faire le tour du pied et revenir latéralement sur la jambe, descendre ensuite en circulaire sur la cheville.
- ✓ Renforcer le talon.

Confection de la botte (Technique)



- ✓ Humidifier la résine.
- ✓ Bien modeler au tour des malléoles, voûte plantaire, T. d'Achille, crête tibiale.

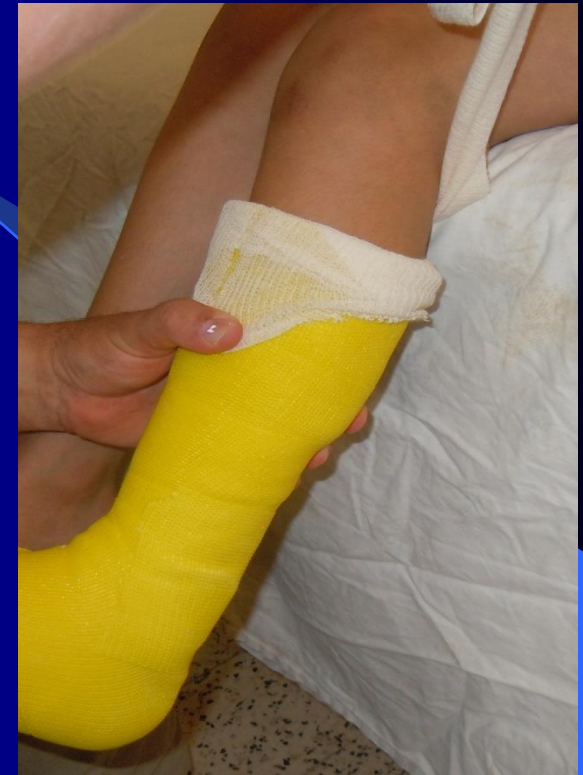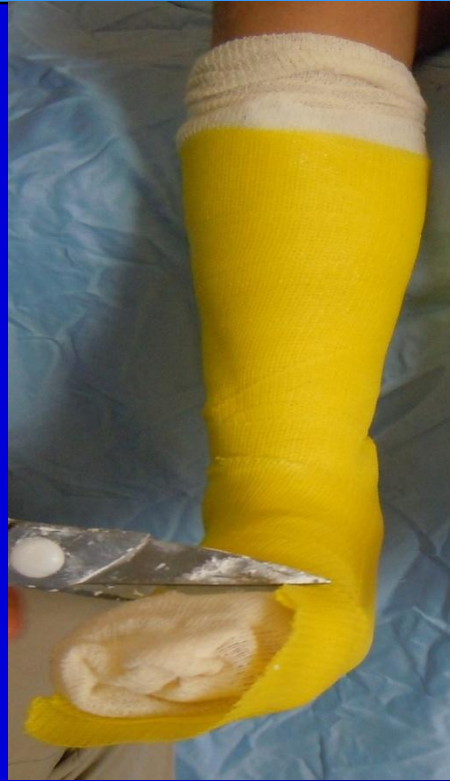Finitions (Technique)



Découper largement l'avant pied en dégageant les orteils :

✓ Inciser la résine dans l'espace interdigital du 1^{er} et 2^{ème} orteil.

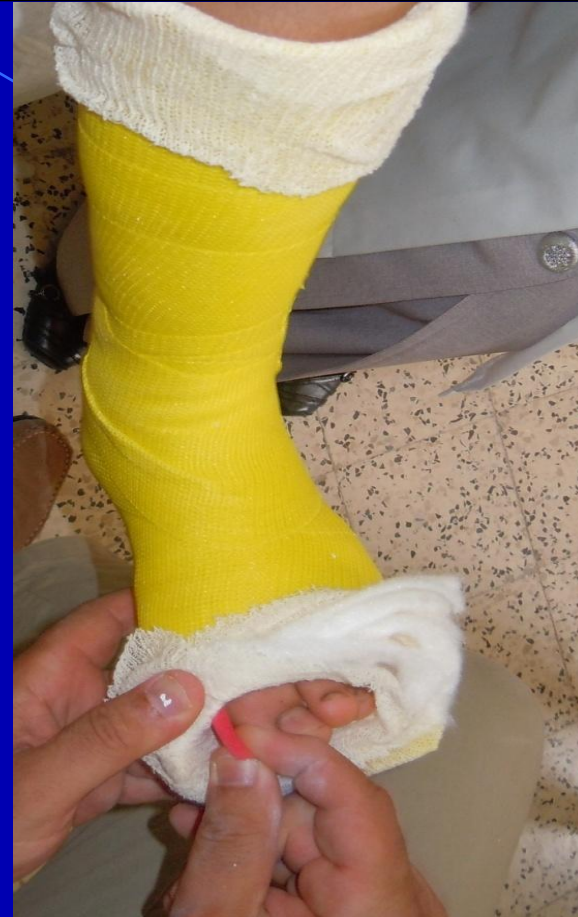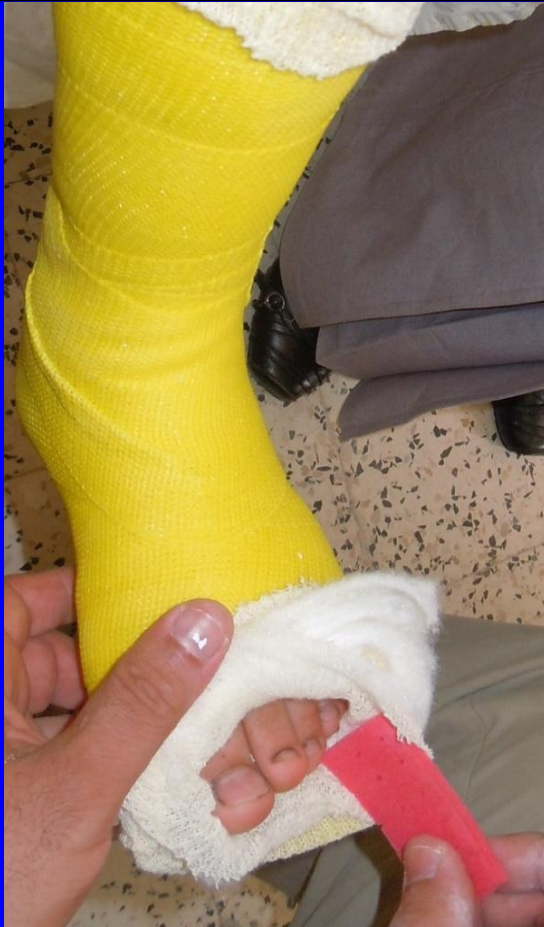Finitions (Technique)



✓ Plonger cette ouverture en 'T'
vers le racine du 5^{ème} et la tête du
1^{er} métatarse.

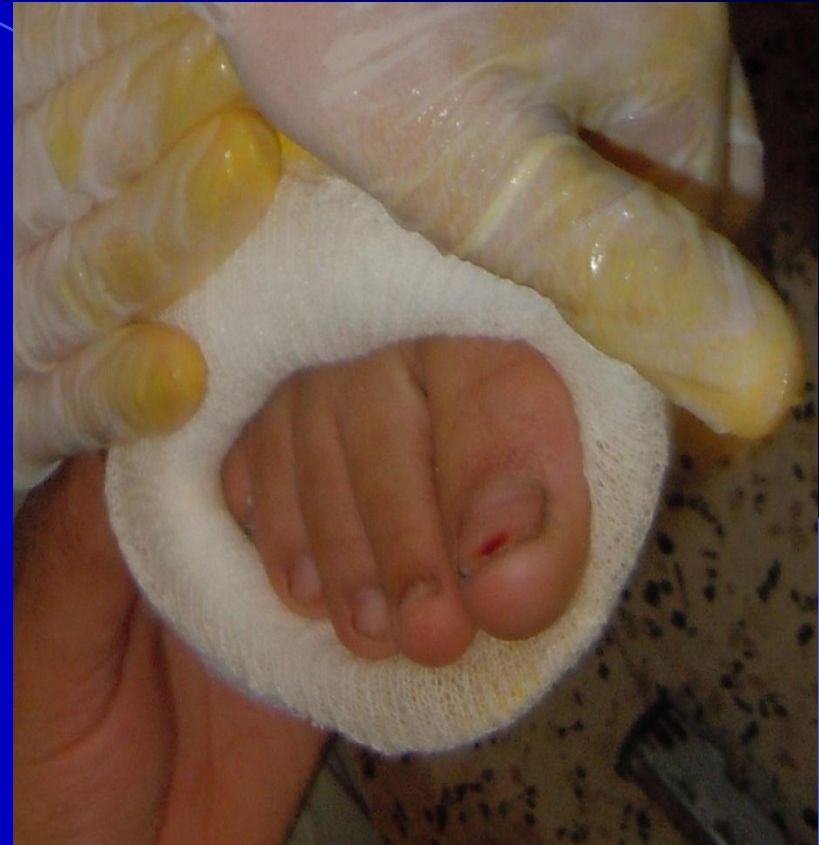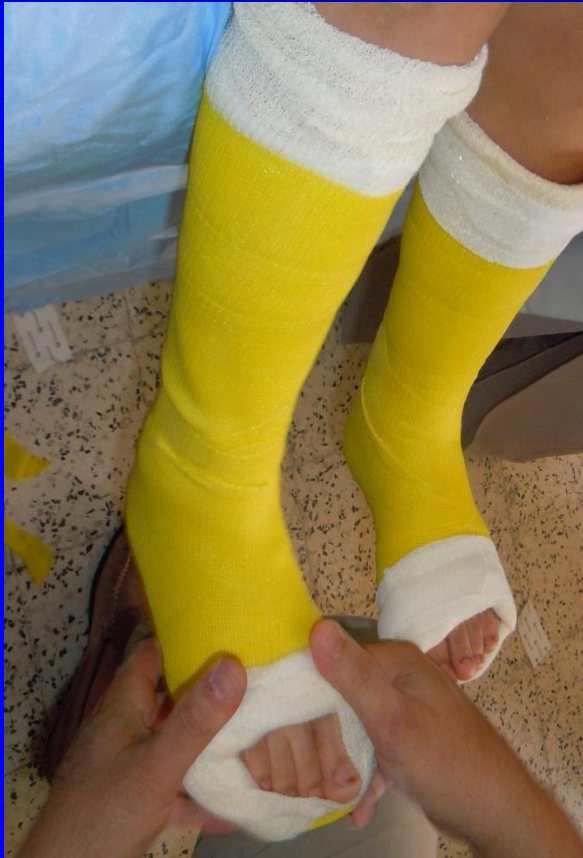✓ Retirer le morceau
du jersey.

Finitions (Technique)



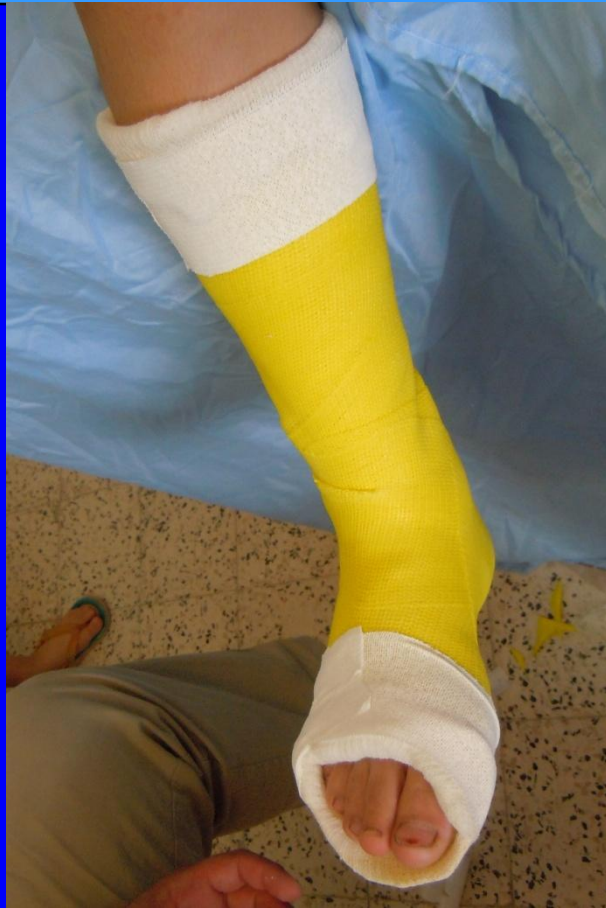✓ Retirer le 6^{ème} orteil.

Finitions (Technique)



✓ Bien dégager les orteils notamment le 5^{ème}.

Finitions (Technique)



Contrôler :

- ✓ La position finale du pied.
- ✓ La hauteur de la botte au niveau du creux poplité.
- ✓ Dégagement et mobilité des orteils.
- ✓ Après 24h ⇒ Evaluation de la marche .

Border soigneusement avec le jersey et l'élastoplast

Complications

- ✓ Très rares .
- ✓ Lésions cutanées (phlyctènes, dermatose plantaire).
- ✓ Douleur à la à la reprise de la marche (<3J).

Maintien des résultats

Risque de récurrence de la rétraction du triceps

Orthèses

Kinésithérapie

L'amélioration fonctionnelle de la déambulation

● Contre indications

1. Déformation orthopédique du pied :

✓ Laxité des ligaments plantaires externes et instabilité de la tibio tarsienne.

✓ Déviation en inversion ou en éversion.

2. Grand flexum du genou.

3. Motivation insuffisante de l'enfant ou de sa famille.

Conclusion

❖ Le traitement de l'hypo extensibilité du triceps sural chez l'enfant paralysé cérébral par des bottes successives est une thérapie facile et efficace avec de bons résultats qui se conservent pendant plusieurs mois, permettant de retarder ou éviter le recours à la chirurgie.



26.06.2011

The background features a repeating pattern of red, stylized floral motifs. A prominent blue diagonal stripe runs from the top left towards the bottom right, partially overlapping the floral pattern.

Merci pour Votre Attention

SAMER 2012